

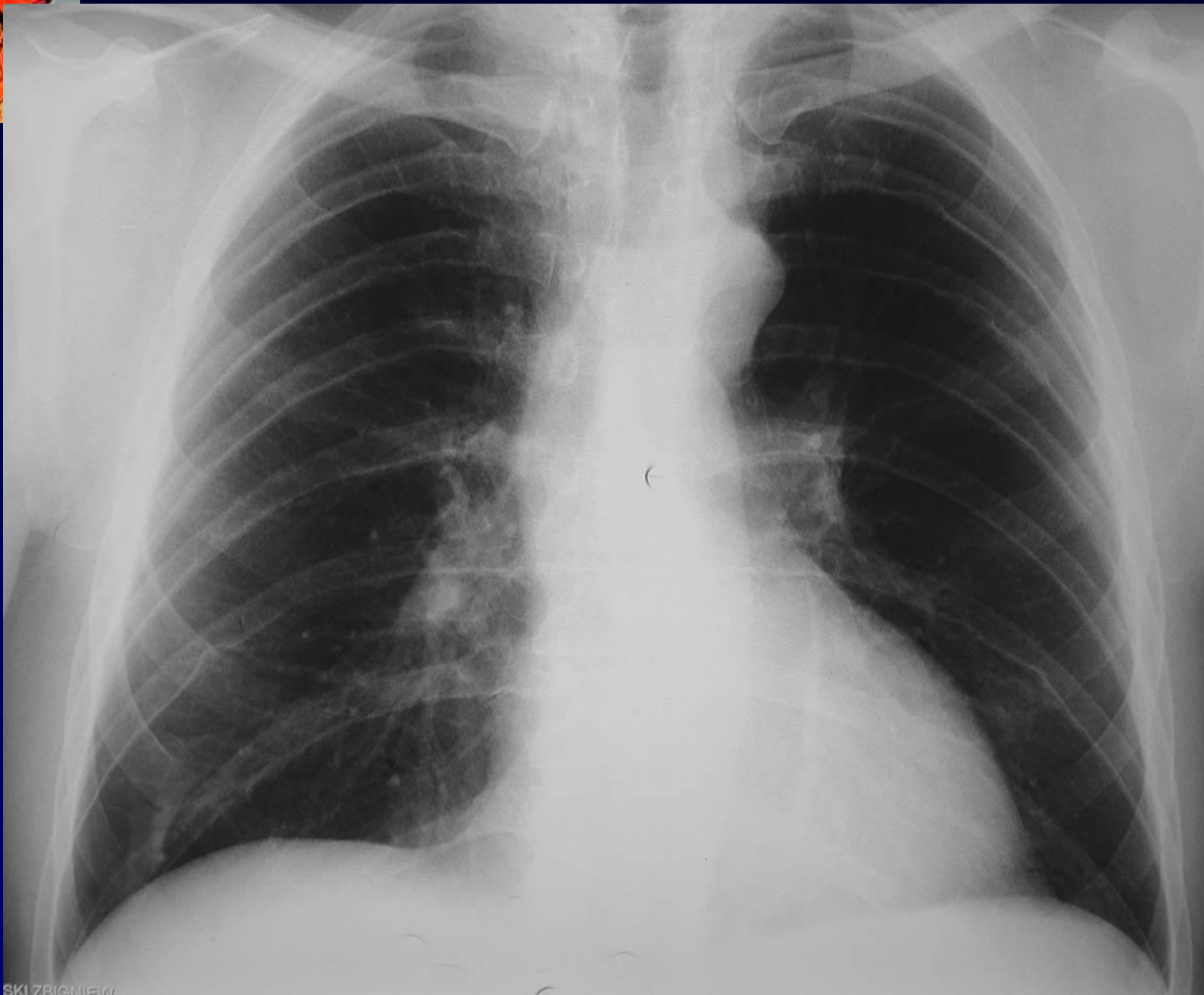
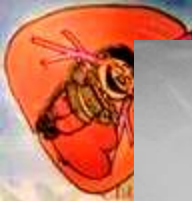

**J GIRON**

**Homme, 45 ans**

**HTA**

**Antécédents de lymphome**





**Diagnostic ?**



# Coarctation de l'aorte

Encoches costales et déformation de  
l'aorte au niveau de la région  
isthmique